Amirkabir Journal of Mechanical Engineering

Amirkabir J. Mech. Eng., 53(Special Issue 4) (2021) 617-620
DOI: 10.22060/mej.2021.18184.6758

# Three-dimensional surface capture from the back anatomy to quantify three-dimensional vertebral column curvatures without using anatomical markers

A. H. Tavari [1], M. H. Honarvar [1,2*] , M. Hajlotfalian [2]

[1] Mechanical Engineering Department, Yazd University, Yazd, Iran
[2] Center of Excellence for Support Systems in Health Development, Yazd University, Yazd, Iran

**ABSTRACT:** Although X-ray imaging is a precise method for measuring vertebral curvature, the radiation dose that patient receives may be detrimental for the body. The purpose of this study is to introduce a non-invasive method based on surface data acquisition to determine vertebral curvatures in three-dimensional space. In this method, infrared depth-sensing cameras are used to generate a 3D point cloud from the patient's back surface. To analyze the topographic map obtained from the back surface, first of all, the anatomical landmarks are determined. These landmarks are necessary for transferring the point cloud data into the frontal plane and make the results free of small setup errors of the sensor. Then, the central position of each vertebra is estimated and the vertebral curvatures are calculated by Cobb's angle method. A review of similar past studies and our case study results demonstrate that estimation of vertebral curvatures from back topographic map is possible. Accordingly, can be said, this non-invasive, inexpensive and portable method with acceptable results can be used in clinics and orthopedic centers for monitoring and screening of scoliosis patients.

**Review History:**

Received: Mar. 30, 2020
Revised: Jan. 14, 2021
Accepted: Jan. 14, 2021
Available Online: May. 04, 2021

**Keywords:**

Surface data acquisition
Point cloud
Vertebral curvatures
Scoliosis

## 1- Introduction

Lateral deformity of the spine on the frontal plane is called scoliosis. In many cases, this complication is associated with rotation of the vertebrae in the horizontal plane and abnormal curvature in the sagittal plane [1]. Advanced abnormalities of the trunk and spine, in addition to disrupting the physiological function of individuals, also affect appearance, and usually, the first reason for children and adolescents to seek treatment is appearance and beauty issues [2]. The effectiveness of treatment protocols in these patients is assessed through continuous monitoring of the curvature of the spine [3]. Therefore, accurate and reliable measurement of spinal curvatures is necessary for the physician to follow the treatment process [4].

One of the most widely used and, of course, invasive methods for measuring scoliosis is the radiographic method, which is the gold standard for assessing postural abnormalities [5]. The higher prevalence of scoliosis in adolescence and the greater sensitivity of this spectrum to X-rays [6] indicate the need to restrict radiation.

Non-invasive alternatives for estimating spinal curvature include the check of dorsal surface topography methods such as scoliometer, flexible ruler, stereophotogrammetry, laser triangulation, and ultrasound, each of which has advantages and disadvantages. Rasterstereography is another non-invasive method based on structural lights that has been proposed to estimate spinal deviations [7]. Unlike rasterstereography, InfraRed (IR) depth gauge cameras are relatively inexpensive systems capable of creating continuous cloud points of the desired surface.

Therefore, the purpose of this study is to introduce the process of using IR depth gauge cameras as a non-invasive method to investigate trunk and spine anomalies with low cost and desirable accuracy. One of the most important innovations of the current system is to perform scanning in complete darkness without the need to install markers on anatomical landmarks, which eliminates the need for a skilled operator.

## 2- Methods

### 2.1. Recording three-dimensional data from the back surface

IR depth gauge cameras, such as the Kinect, are equipped with a depth gauge sensor and a video camera and can combine the information of two sensors to present the scanned surface as a three-dimensional superpoint. Another output of this system, which uses only the IR sensor, is a matrix of distance information, the dimensions of which depend directly on the resolution of the sensor. Due to the 424 by 512 pixel resolution of the depth gauge sensor and the 60 and 70 degree field of view in the top-bottom and left-right directions, respectively, Eqs. (1) and (2) were used to create superpoints in three-dimensional space[8].

$$[X]_{m,n} = \left[ \frac{\left(m - \frac{M}{2}\right) \times Z_{m,n}}{\cot(35) \times \frac{M}{2}} \right] \tag{1}$$

*Corresponding author's email: hadihonarvar@yazd.ac.ir

Copyrights for this article are retained by the author(s) with publishing rights granted to Amirkabir University Press. The content of this article is subject to the terms and conditions of the Creative Commons Attribution 4.0 International (CC-BY-NC 4.0) License. For more information, please visit https://www.creativecommons.org/licenses/by-nc/4.0/legalcode.

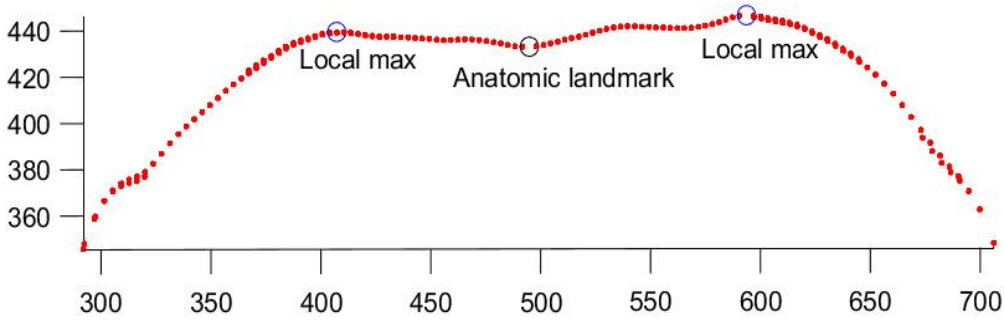


**Fig. 1. Landmark identification by finding the valley between two local peaks in each sector**

$$[Y]_{m,n} = \left[ \frac{\left(n - \frac{N}{2}\right) \times Z_{m,n}}{\cot(30) \times \frac{N}{2}} \right] \tag{2}$$

In Eqs. (1) and (2), *m* and *n* are the pixel numbers in the left-right and up-down directions, respectively. *M* and *N* represent the maximum number of pixels in both directions and *Z* is the distance from the sensor, which with *X* and *Y* form the three-dimensional components of superpoints in millimeters. Also, 30 and 35 were one-half of the camera field of view in the top-bottom and left-right directions, respectively.

Then, by obtaining superpoints in the reference device, the points in the patient's back area were separated and the Gaussian filter was used to reduce the errors in the superpoints.

### 2.2. Identifying landmarks

The first step after extracting the superpoints from the patient's back is to identify the landmarks to estimate the curvature of the vertebrae. For this purpose, it is necessary to analyze the topographic map of the back with a mathematical approach.

The back of the vertebrae, which are easily recognizable by touch, are called shock absorbers. Given that these spinous processes are lower than other adjacent points on the horizontal plane [9], they can be selected as landmark beads. Based on this, the position of maximum values local in each sector was identified and the valley between these two peaks was estimated as the position of the spinous process (Fig. 1).

### 2.3. Identifying position of center of the beads

Due to the relationship between the rotation of the back surface and the rotation of the vertebrae, it can be used to identify the center of the vertebrae. Based on this, we obtain the normal vector of each sector on the horizontal plane at the location of the spinous processes. The value of the angle between the normal vector and the sagittal axis (*Z*) in the corresponding sector indicates the value of the vertebrae rotation in the horizontal plane. Then, by having the length of the vertebrae (*L*) and assuming the alignment of the normal vector and the longitudinal direction of the vertebrae, it is possible to obtain the position of the center of the joints.

Accordingly, if $S = (x_s, y_s, z_s)$ indicates the three-dimensional coordinates of the spinous process on the skin surface, $M = (x_m, y_m, z_m)$ that represents the three-dimensional coordinates of the center of the bead is obtained through Eq. (3)[10].

$$\begin{aligned} x_m &= x_s + \Delta x = x_s + L \cdot \sin\varphi \\ y_m &= y_s \\ z_m &= z_s + \Delta z = z_s + L \cdot \cos\varphi \end{aligned} \tag{3}$$

In Eq. (3), $\varphi$ bead rotation angle is in degrees on the horizontal plane. Eq. (4) was used to calculate the distance from the center of the vertebrae to skin surface (*L*).

$$L(l_s) = 0.132 \cdot T + 0.035 \cdot l_s \tag{4}$$

In this equation $T$ Indicates the length of the spine in meters, which is obtained by calculating the distance between the last vertebra of the neck to the sacrum and $l_s$ is the number of bead surface. The coefficients in Eq. (4) were obtained through regression equations[10].

### 2.4. Three-dimensional calculation of curvatures of the spine

A curved image on the sagittal plane (*Y*-*Z*) was used to calculate the angles of kyphosis and lordosis. For this purpose, first a curve was fitted to the *M* points and after deriving from the curve, the position of the turning point was calculated. The angle of the curve between the seventh vertebra of the neck and the turning point determined the kyphosis angle and the angle of the curve between the turning point and the sacrum determined the lordosis angle. Similarly, for scoliosis anomaly, a curved image on the frontal plane (*X*-*Y*) was used and calculated after fitting the curve and derivation. The amount of beads rotation around the vertical axis is also calculated by the angle $\varphi$ obtained in each horizontal sector.

## 3- Results and Discussion

The results of EOS imaging of the patient showed Cobb angle values on the frontal plane of 30.4 degrees in the chest area and 27.4 degrees in the lumbar area. In addition, the patient's kyphosis and lordosis angles were 70.3 and 50.2 degrees, respectively. Fig. 2 shows the curvatures of the patient's spine through surface data collection and analysis in the manner presented in this article.

## 4- Conclusions

In this study, surface data collection with depth gauge sensors was proposed as a completely non-invasive method for investigating spinal abnormalities. In this method, the curvature of the spine was estimated by analyzing the topographic map of the back surface without the need to mark the landmarks. One of the hypotheses of this study was the

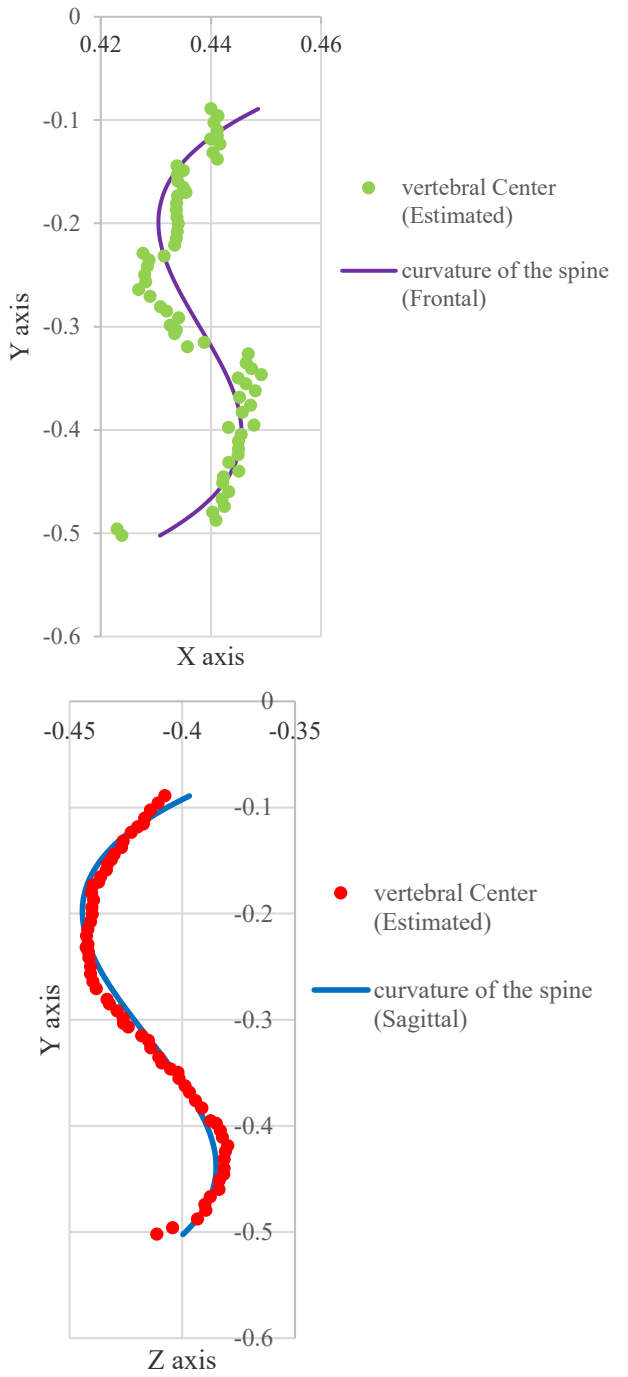


**Fig. 2. Spinal curvature in the sagittal plane (down) and frontal (up) using surface data collection**

location of the vertebral spinous process on the skin surface and in the minimum position of each cross section. Estimation of the rotation and length of beads from the normal surface vector and regression relationships were other limitations of this study, the accuracy of which will be evaluated in future studies by validity. If the results are confirmed, this safe and inexpensive method can be used as an alternative to radiography.

## References

[1] T. Hattori, H. Sakaura, M. Iwasaki, Y. Nagamoto, H. Yoshikawa, K. Sugamoto, In vivo three-dimensional segmental analysis of adolescent idiopathic scoliosis, European Spine Journal, 20(10) (2011) 1745-1750.

[2] B. Drerup, Rasterstereographic measurement of scoliotic deformity, Scoliosis, 9(1) (2014) 22.

[3] J. Lonstein, J. Carlson, The prediction of curve progression in untreated idiopathic scoliosis, J Bone Joint Surg, (1984) 1061-1071.

[4] A. Tabard-Fougère, A. Bonnefoy-Mazure, S. Hanquinet, P. Lascombes, S. Armand, R. Dayer, Validity and reliability of spine rasterstereography in patients with adolescent idiopathic scoliosis, Spine, 42(2) (2017) 98-105.

[5] J.M. Frerich, K. Hertzler, P. Knott, S. Mardjetko, Comparison of radiographic and surface topography measurements in adolescents with idiopathic scoliosis, The open orthopaedics journal, 6 (2012) 261.

[6] N.R. Council, Health effects of exposure to low levels of ionizing radiation: BEIR V, National Academies, 1990.

[7] B. Drerup, E. Hierholzer, Objective determination of anatomical landmarks on the body surface: measurement of the vertebra prominens from surface curvature, Journal of biomechanics, 18(6) (1985) 467-474.

[8] J. Jiao, L. Yuan, W. Tang, Z. Deng, Q. Wu, A post-rectification approach of depth images of Kinect v2 for 3D reconstruction of indoor scenes, ISPRS International Journal of Geo-Information, 6(11) (2017) 349.

[9] V. Bonnet, T. Yamaguchi, A. Dupeyron, S. Andary, A. Seilles, P. Fraisse, G. Venture, Automatic estimate of back anatomical landmarks and 3D spine curve from a Kinect sensor, in: 2016 6th IEEE International Conference on Biomedical Robotics and Biomechatronics (BioRob), IEEE, 2016, pp. 924-929.

[10] [B. Drerup, E. Hierholzer, Back shape measurement using video rasterstereography and three-dimensional reconstruction of spinal shape, Clinical Biomechanics, 9(1) (1994) 28-36.

**HOW TO CITE THIS ARTICLE**

*A. H. Tavari, M. H. Honarvar, M. Hajlotfalian, Three-dimensional surface capture from the back anatomy to quantify three-dimensional vertebral column curvatures without using anatomical markers, Amirkabir J. Mech. Eng., 53(Special Issue 4) (2021) 617-620.*

**DOI:** 10.22060/mej.2021.18184.6758

This page intentionally left blank

نشریه مهندسی مکانیک امیرکبیر

نشریه مهندسی مکانیک، دوره ۵۳، شماره ویژه ۴، سال ۱۴۰۰، صفحات ۲۶۲۹ تا ۲۶۳۸
DOI: 10.22060/mej.2021.18184.6758

# داده‌برداری سه‌بعدی از سطح پشت به منظور کمی‌سازی انحنای مهره‌ها بدون نیاز به مارکرگذاری

امیرحسین طواری [۱]، محمدهادی هنرور [۱،۲*]، مصطفی حاج‌لطفعلیان [۲]

۱- استادیار، دانشکده مهندسی مکانیک، دانشگاه یزد، یزد، ایران
۲- هسته علمی سامانه‌های پشتیبان در توسعه سلامت، دانشگاه یزد، یزد، ایران

**خلاصه:** داده‌برداری اشعه‌ی ایکس اگرچه روش دقیقی برای سنجش صفحه‌ای انحناهای ستون مهره است، اما تشعشع دریافتی زیان‌آور و محدود کننده دفعات داده‌برداری است. هدف از این مطالعه معرفی روشی غیر تهاجمی مبتنی بر داده‌برداری سطحی برای این منظور است. در این روش از دوربین‌های عمق‌سنج مادون قرمز برای تولید ابر نقاط سه‌بعدی از سطح پشت بیمار استفاده می‌شود. برای تحلیل نقشه‌ی توپوگرافی بدست‌آمده از سطح پشت، ابتدا موقعیت لندمارک‌های آناتومیکی مشخص می‌شود؛ سپس موقعیت مرکز مهره‌ها تخمین زده شده و انحنای ستون مهره‌ها به روش زاویه‌ی کوب محاسبه می‌شود. مرور مطالعات مشابه گذشته و نتایج مطالعه‌ی موردی، قابلیت تخمین انحنای ستون مهره‌ها را از نقشه‌ی توپوگرافی پشت نشان می‌دهد. بر این اساس می‌توان گفت که استفاده از روش مذکور با توجه به داشتن مزیت‌هایی مانند غیرتهاجمی‌بودن، ارزان و قابل حمل‌بودن و نتایج قابل قبول می‌تواند در کلینیک و مراکز ارتوپدی فنی جهت پایش و غربالگری بیماران اسکولیوز، و نیز پایش مستمر و ارزیابی روند بهبود در طول دوره درمان به‌کار رود.

**تاریخچه داوری:**
دریافت: ۱۳۹۹/۰۱/۱۱
بازنگری: ۱۳۹۹/۱۰/۲۵
پذیرش: ۱۳۹۹/۱۰/۲۵
ارائه آنلاین: ۱۴۰۰/۰۲/۱۴

**کلمات کلیدی:**
داده‌برداری سطحی
ابر نقاط، انحنای ستون مهره‌ها
اسکولیوز.

## ۱- مقدمه

بدشکلی جانبی ستون مهره‌ها در صفحه‌ی فرونتال را اسکولیوز[۱] گویند. در بسیاری از مواقع این عارضه با چرخش مهره‌ها در صفحه‌ی هریزنتال و انحنای غیرطبیعی در صفحه‌ی ساجیتال همراه است[۱]. ناهنجاری‌های پیشرفته‌ی تنه و ستون مهره علاوه بر ایجاد اختلال در عملکرد فیزیولوژیکی افراد، ظاهر را نیز تحت تاثیر قرار می‌دهند و به‌طور معمول اولین دلیل مراجعه‌ی کودکان و نوجوانان برای درمان، مسائل ظاهری و زیبایی است [۲]. بررسی اثرگذاریِ پروتکل‌های درمانی در این بیماران، از طریق پایش مداوم وضعیت انحناهای ستون مهره صورت می‌گیرد [۳]. بنابراین، اندازه‌گیری دقیق و قابل اعتماد انحناهای ستون مهره برای پیگیری روند درمان توسط پزشک ضرورت دارد[۴].

از جمله روش‌های پرکاربرد و البته تهاجمیِ سنجش اسکولیوز، روش رادیوگرافی است. نظارت رادیوگرافی به دلیل ورود پرتوهای اشعه‌ی ایکس به داخل بدن و گزارش محل دقیق مرکز مهره‌ها به عنوان یک روش قابل اطمینان شناخته می‌شود و معیاری طلایی برای ارزیابی ناهنجاری‌های پاسچرال است [۵]. شیوع بیشتر اسکولیوز در سنین نوجوانی و حساسیت بیشتر این طیف به اشعه‌ی اشعه‌ی ایکس [۶]، لزوم محدودسازی تشعشع را مشخص می‌کند. تحقیقات نشان می‌دهد که حتی دوزهای کوچک اشعه می‌تواند خطر ابتلا به سرطان را در مبتلایان به اختلالات پاسچرال افزایش دهد [۷]. در سالیان اخیر تلاش‌های زیادی برای کاهش دوزهای تشعشع در تصویربرداری‌های رادیوگرافی صورت‌گرفته [۸] و سیستم تصویربرداری سه بعدی به صورت ایستاده[۲] به عنوان روشی که قادر است تشعشع را ۵۰ تا ۸۰ درصد نسبت به رادیوگرافی سنتی پایین آورد مطرح شده است [۹]. اگرچه سیستم تصویربرداری سه بعدی به صورت ایستاده قادر است تصاویری با کیفیت رادیوگرافی سنتی ارائه دهد [۱۰]، اما هزینه‌ی

1 Scoliosis

2 EOS

* نویسنده عهده‌دار مکاتبات: hadihonarvar@yazd.ac.irl

حقوق مؤلفین به نویسندگان و حقوق ناشر به انتشارات دانشگاه امیرکبیر داده شده است. این مقاله تحت لیسانس آفرینندگی مردمی (Creative Commons License) در دسترس شما قرار گرفته است. برای جزئیات این لیسانس، از آدرس https://www.creativecommons.org/licenses/by-nc/4.0/legalcode دیدن فرمائید.

تجهیزات و استفاده از آن بسیار گران است و نیازمند فضای نسبتاً وسیع و مجهز به محافظ تشعشع برای نصب است. علاوه بر این امکان جابجایی این سیستم وجود ندارد [۱۱] و در دراز مدت اثر تشعشعات آن بر بدن اجتناب ناپذیر است.

از جمله جایگزین‌های غیرتهاجمی برای تخمین انحنای ستون مهره، استفاده از روش‌های بررسی توپوگرافی سطح پشت مانند اسکولیومتر[1] و خط‌کش منعطف[2] است. اسکولیومتر ابزاری برای اندازه‌گیری برآمدگی دنده و ارزیابی چرخش محوری تنه در اسکولیوز است [۱۲]. البته این ابزار به تنهایی، اعتبار کافی را برای مدیریت روند درمان بیمار ندارد و معمولاً برای اهداف غربالگری استفاده می‌شود [۱۳]. خط‌کش منعطف ابزار دیگری است که در تخمین انحنای ستون مهره در صفحه ساجیتال همبستگی بالایی (۰/۹۱) با اشعه‌ی ایکس دارد [۱۴]. اما عدم توانایی خط‌کش منعطف در سنجش انحنای اسکولیوز، از مهمترین محدودیت‌های این ابزار است.

استریوفتوگرامتری[3] از دیگر روش‌های بررسی توپوگرافی سطح پشت است. استفاده از این سیستم‌ها نیازمند مارکرگذاری دقیق لندمارک‌ها است که نه‌تنها فرایندی زمان‌بر است بلکه نیاز به تخصص فراوانی دارد و نتایج آن به‌شدت تحت تاثیر خطاهای انسانی است [۱۵]. اسکن‌های سه‌بعدی علاوه بر سطح پشت، ناحیه‌ی بالاتنه را به‌صورت کامل (۳۶۰ درجه) اسکن می‌کنند و انحرافات تنه و ستون مهره را از این طریق شناسایی می‌کنند. اگرچه نقشه‌ی توپوگرافی جلوی تنه می‌تواند به تشخیص بهتر اختلالات کمک کند، اما دقت این سیستم تحت تأثیر عواملی همچون سرعت زاویه‌ای چرخش دوربین به دور سطح بدن و جابه‌جایی بدن فرد به هنگام داده‌برداری است [۱۶]. مثلث‌بندی لیزر و دوربین[4] روش مرسوم دیگری برای برداشت نقشه‌ی سه‌بعدی سطوح است. این سیستم‌ها، از یک دوربین ویدئویی و یک لیزر که تحت زاویهی مشخصی نسبت به دوربین قرار دارد، تشکیل شده است. یکی از محدودیتهای این روش برای سنجش انحرافات ستون مهره، لزوم تعیین دستی مسیر دقیق مهره‌ها برای انجام اسکن است که باید توسط یک متخصص انجام شود [۱۷]. فراصوت[5]، روش دیگری برای بررسی انحرافات ستون مهره است. این روش ضررهای ناشی از تشعشع اشعه‌ی ایکس را ندارد و با استفاده از آن می‌توان وضعیت مهره‌ها را به‌صورت عینی بررسی کرد. از جمله محدودیت‌های این روش می‌توان به قیمت زیاد، زمان‌بربودن فرایند آنالیز، نیاز به اپراتورِ با مهارت [۱۸, ۱۹] و عدم امکان بررسی سایر ناهنجاری‌های تنه اشاره کرد[۱۷]. راسترواستروگرافی[6] روش غیرتهاجمی دیگری بر مبنای نورهای ساختاری است که برای تخمین انحرافات ستون مهره ارائه شده است [۲۰]. در این روش خطوطی موازی روی سطح پشت تابانده و توسط دوربین دیجیتال ثبت می‌شود. در نهایت با تجزیه و تحلیل سه بعدی شکل سطح پشت، ناهنجاری‌های ستون مهره بدون قرارگرفتن در معرض پرتوهای یونیزان[7] بازسازی می‌شود [۲۱, ۲۲]. بر خلاف راسترواستروگرافی، دوربین‌های عمق‌سنج مادون قرمز، سیستم‌های نسبتاً ارزان‌قیمتی هستند که قادرند ابر نقاطی پیوسته از سطح مورد نظر ایجاد کنند. این دوربین‌ها به نور محیط وابسته نیستند و در شرایط کاملاً تاریک، ابر نقاطی از سطح شی ایجاد می‌کنند. نتایج تجربی نشان می‌دهد که در این سیستم‌ها، خطای تصادفی اندازه‌گیری عمق در حداقل فاصله، کمتر از چند میلی‌متر است [۲۳] و با استفاده از روش‌های کالیبراسیون می‌توان خطاهای حاصل از لغزش لنز تصویربرداری، زمان گرم‌شدن سنسور، حساسیت به طول موج سنسور مادون قرمز و تکان‌خوردن را به حداقل رساند [۲۴].

بر این اساس هدف از انجام این پژوهش، معرفی روند استفاده از دوربین‌های عمق‌سنج مادون قرمز[8]، به‌عنوان یک روش غیر تهاجمی جهت بررسی ناهنجاری‌های تنه و ستون مهره با هزینه‌ای کم و دقتی مطلوب است. یکی از مهمترین نوآوری‌های سیستم حاضر، انجام اسکن در تاریکی مطلق و بدون نیاز به نصب مارکر روی لندمارک‌های آناتومیکی است که لزوم حضور اپراتور با مهارت را نیز از بین می‌برد. تجزیه و تحلیل نقشه‌ی توپوگرافی سطح و استخراج دوران مهره‌ها در صفحه‌ی هریزنتال، علاوه بر دو صفحه‌ی سجیتال و فرونتال، از دیگر

1 Scoliometer
2 Flexible ruler
3 Stereophotogrammetry
4 Laser Triangulation
5 Ultrasound
6 Rasterstereography
7 Ionising radiation
8 Infrared

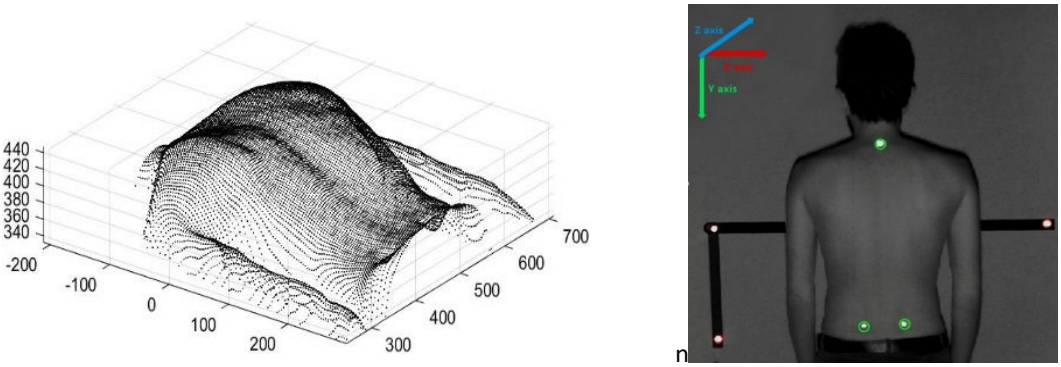


**شکل ۱ . راست: تصویر ثبت‌شده توسط سنسور مادون قرمز، از بیمار، فریم کالیبره و مارکرهای بازتابی. چپ: ابرنقاط ایجادشده از پشت بیمار پس از حذف بخش‌های اضافی و انجام فیلتر.**

**Fig. 1. Right: The image recorded by the IR sensor, from the patient, calibrated frames and reflective markers. Left: Super point created from the patient's back after removing extra sections and filtering.**

مزایای این روش است که می‌تواند به‌عنوان یک جایگزین مناسب برای رادیوگرافی مطرح شود.

## ۲- روش تحقیق

### ۲-۱- ثبت داده‌ی سه‌بعدی از سطح پشت

دوربین‌های عمق‌سنج مادون قرمز مانند کینکت، مجهز به سنسور عمق‌سنج و یک دوربین ویدئویی هستند و قادرند با ترکیب اطلاعات دو سنسور، سطح اسکن‌شده را به‌صورت ابر نقاطی سه‌بعدی ارائه دهند. خروجی دیگر این سیستم که صرفاً از سنسور مادون قرمز استفاده می‌کند، ماتریسی از اطلاعات فاصله است که ابعاد آن مستقیماً به وضوح سنسور وابسته است. با توجه به شرایط فرهنگی جامعه‌ی ما و به‌منظور افزایش اطمینان و امنیت روانی بیمار، دوربین ویدئویی از مدار خارج و تنها از اطلاعات سنسور مادون قرمز برای داده‌برداری از بیمار استفاده شد. با توجه به وضوح ۴۲۴ در ۵۱۲ پیکسلیِ سنسور عمق‌سنج و میدان دیدِ به‌ترتیب ۶۰ و۷۰ درجه‌ای در دو راستای بالایی-پایینی و چپی-راستی، از روابط (۱) و (۲) برای ایجاد ابرنقاط در فضای سه‌بعدی استفاده شد [۲۵].

$$[X]_{m,n} = \left[ \frac{\left(m - \frac{M}{2}\right) \times Z_{m,n}}{\cot(35) \times \frac{M}{2}} \right] \quad (۱)$$

$$[Y]_{m,n} = \left[ \frac{\left(n - \frac{N}{2}\right) \times Z_{m,n}}{\cot(30) \times \frac{N}{2}} \right] \quad (۲)$$

در روابط (۱) و (۲)، m و n به‌ترتیب شماره پیکسل در راستای چپی-راستی و بالایی-پایینی؛ M و N بیانگر حداکثر تعداد پیکسل در دو راستا و Z میزان فاصله از سنسور است که با X و Y مؤلفه‌های سه‌بعدی ابرنقاط بر حسب میلی‌متر را تشکیل می‌دهند. ضمنا ۳۰ و ۳۵ درجه به ترتیب یک دوم میدان دید دوربین در دو راستای بالایی-پایینی و چپی-راستی بودند.

با توجه به متفاوت‌بودن ابعاد بدن بیماران با یکدیگر و لزوم قرارگیریِ بیمار در حداقل فاصله نسبت به سنسور جهت کاهش خطای تصادفی اندازه‌گیری عمق، می‌بایست امکان تغییر موقعیت سنسور نسبت به بدن بیمار وجود داشته باشد. از آنجا که ابرنقاط موجود، در دستگاه مختصات دوربین بیان شده و نمی‌توان با تنظیم دستیِ موقعیت دوربین، از تعامد راستای دید دوربین با صفحه‌ی فرونتال بدن بیمار اطمینان حاصل کرد، برای بررسی انحراف مهره‌ها لازم است که داده‌های موجود به یک دستگاه مختصات مرجع منتقل شود. برای این منظور از یک فریم کالیبراسیون با سه مارکر بازتابیِ غیر هم‌راستا که برای سنسور مادون قرمز قابل تشخیص بود و به موازات صفحه‌ی فرونتال بدن قرار داشت، استفاده شد. در ادامه با بدست‌آوردن ابرنقاط در دستگاه مرجع، نقاط موجود در ناحیه‌ی پشت بیمار جدا و از فیلتر گوسین برای کاهش خطاهای موجود در ابرنقاط استفاده شد.

از آنجایی‌که در این روش برای تشخیص انحراف مهره‌ها از آنالیز ریاضیاتی سطح استفاده می‌شود، برهنه‌بودن سطح بدن، یا استفاده

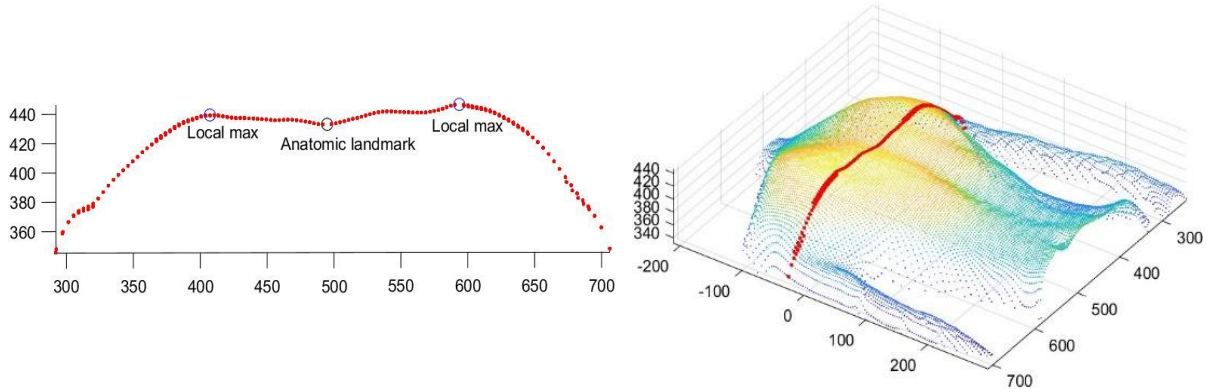


شکل ۲ . راست: قطاعی از ابرنقاط در صفحه هریزنتال. چپ: شناسایی لندمارک از طریق یافتن دره‌ی موجود بین دو قله‌ی محلی در هر قطاع

**Fig. 2. Right: A sector of Super point on the horizontal plane. Left: Landmark identification by finding the valley between two local peaks in each sector**

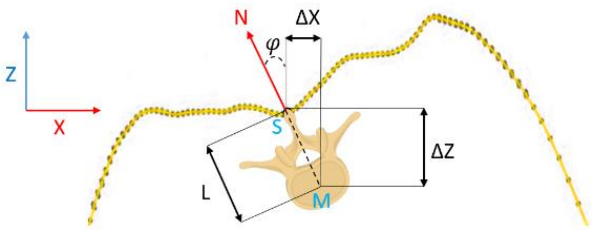


شکل ۳ . طریقه‌ی محاسبه‌ی مرکز مهره‌ها از طریق اطلاعات توپوگرافی سطح بدن (نمای فوقانی)

**Fig. 3. How to calculate the center of the vertebrae through topographic information of the body surface (top view)**

از لباس‌های چسبان که نقشه‌ی توپوگرافی سطح پشت را دچار تغییر نکند، ضرورت دارد.

## ۲-۲- شناسایی لندمارک‌ها

اولین گام پس از استخراج ابرنقاط از پشت بیمار، شناسایی لندمارک‌ها برای تخمین انحنای مهره‌ها است. برای این منظور لازم است تا نقشه‌ی توپوگرافی پشت، با رویکردی ریاضیاتی آنالیز شود. یکی از روش‌های آنالیز سطوح، بررسی برآمدگی‌ها و تو رفتگی‌های موجود است. برای این منظور نیاز است تا ابرنقاط مورد نظر را در راستای بالایی-پایینی، به تعدادی قسمت تقسیم کنیم. برای حذف داده‌های اضافی و تعیین محدوده‌ی بررسی، یک مارکر روی مهره‌ی هفت گردن و دو مارکر روی زائده‌ی خار بالایی-جلویی[1] نصب شد (شکل ۱- راست). در این مرحله تعدادی قطاع در صفحه‌ی هریزنتال ($X$-$Z$) داریم (شکل ۲- راست).

قسمت عقبی مهره‌ها که به راحتی از طریق لمس قابل تشخیص هستند، زواید شوکی[2] نامیده می‌شوند. با توجه به اینکه این زواید پایین‌تر از سایر نقاط مجاور خود در صفحه‌ی هریزنتال قرار دارند[۲۶] می‌توانند به‌عنوان لندمارک مهره‌ها انتخاب شوند. بر این اساس موقعیت مقادیر حداکثر محلی در هر قطاع شناسایی و دره‌ی موجود بین این دو قله به‌عنوان موقعیت زائده‌ی شوکی تخمین زده شد (شکل ۲- چپ).

## ۲-۳- شناسایی موقعیت مرکز مهره‌ها

هدف اصلی از بررسی نقشه‌ی توپوگرافی پشت، بدست آوردن اطلاعاتی از وضعیت سه‌بعدی ستون مهره‌ها است. با توجه به وجود ارتباط بین چرخش سطح پشت و چرخش مهره‌ها، می‌توان از آن

1 posterior superior iliac spine(Psis)

2 Spinous process

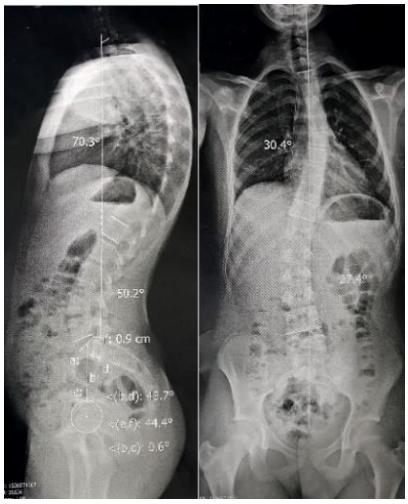


**شکل ۴ . نمای فرونتال و ساجیتال ستون مهره‌ی فرد بیمار با روش تصویربرداری تصویربرداری سه‌بعدی به صورت ایستاده**

**Fig. 4. Frontal and sagittal view of the patient's spine by EOS imaging method**

به‌منظور شناسایی مرکز مهره‌ها استفاده کرد. بر این اساس بردار نرمال هر قطاع در صفحه‌ی هریزنتال را در محل زوائد شوکی بدست می‌آوریم. مقدار زاویه‌ی بین بردار نرمال و محور ساجیتال (Z) در قطاع مربوطه، بیانگر مقدار دوران مهره در صفحه‌ی هوریزنتال است. در ادامه با داشتن طول مهره (L) و فرض هم‌راستاییِ بردار نرمال و راستای طولی مهره، می‌توان مانند شکل ۳ موقعیت مرکز مفاصل را بدست آورد.

بر این اساس طبق شکل ۳، اگر $S=(x_s, y_s, z_s)$ بیانگر مختصات سه‌بعدی زائده شوکی در سطح پوست باشد، $M=(x_m, y_m, z_m)$ که بیانگر مختصات سه‌بعدی مرکز مهره است از طریق روابط (۳) بدست می‌آید [۲۷].

$$\begin{aligned} x_m &= x_s + \Delta x = x_s + L\cdot\sin\varphi \\ y_m &= y_s \\ z_m &= z_s + \Delta z = z_s + L\cdot\cos\varphi \end{aligned} \qquad (۳)$$

در روابط (۳)، $\varphi$ زاویه دوران مهره بر حسب درجه در صفحه‌ی هریزنتال است. برای محاسبه فاصله‌ی مرکز مهره تا سطح پوست (L) از رابطه (۴) استفاده شد.

$$L(l_s) = 0.132\cdot T + 0.035\cdot l_s \qquad (۴)$$

در این رابطه $T$ بیانگر طول ستون مهره‌ها بر حسب متر است که از طریق محاسبه‌ی حدفاصل بین مهره‌ی آخر گردنی تا استخوان ساکروم بدست می‌آید و $l_s$ شماره سطح مهره است. ضرایب موجود در رابطه (۴) از طریق روابط رگرسیون به دست آمد [۲۷].

### ۲-۴- محاسبه‌ی سه‌بعدیِ انحناهای ستون مهره

روش‌های مختلفی برای بیان پاتولوژی‌های ستون مهره وجود دارد که پرکاربردترین آن‌ها محاسبه‌ی زاویه‌ی کوب است و معمولاً به‌عنوان خروجی تصاویر رادیوگرافی ارائه می‌شود. در این مطالعه پس از محاسبه‌ی موقعیت مرکز مهره‌ها در فضای سه‌بعدی، از تصویر منحنی در صفحه‌ی ساجیتال (Y-Z) برای محاسبه‌ی زوایای کایفوز و لوردوز استفاده شد. برای این منظور ابتدا یک منحنی بر نقاط M برازش شد و پس از مشتق‌گیری از منحنی، موقعیت نقطه‌ی عطف محاسبه گردید. زاویه‌ی منحنی در حدفاصل بین مهره‌ی هفتم گردنی و نقطه‌ی عطف، زاویه‌ی کایفوز و زاویه‌ی منحنی در حدفاصل بین نقطه‌ی عطف و استخوان ساکروم، زاویه‌ی لوردوز را مشخص کرد. به همین ترتیب برای ناهنجاری اسکولیوز از تصویر منحنی در صفحه‌ی فرونتال (X-Y) استفاده شد و پس از برازش منحنی و مشتق‌گیری، در صورت یافتن نقطه‌ی عطف، اسکولیوز از نوع S شکل است و باید زوایای کوب برای ناحیه‌ی سینه‌ای و کمری به تفکیک محاسبه شود و در صورت یافت‌نشدن نقطه‌ی عطف، عارضه از نوع C شکل است و

**جدول ۱ . مقادیر انحناهای ستون مهره در دو صفحه فرونتال و ساجیتال در سه مرتبه داده‌برداری از آزمودنی‌ها و مقادیر ضریب همبستگی درون‌طبقه‌ای درون‌گروهی**

**Table 1. Values of the curvature of the spine in the two frontal and sagittal planes in three times of data collection from the subjects and the values of ICC coefficient**

| ناهنجاری اسکلتی | تکرار اول | تکرار دوم | تکرار سوم | ضریب همبستگی درون طبقه‌ای درون گروهی | P value |
|---|---|---|---|---|---|
| اسکولیوز | ۲/۰۳۵ ± ۱/۴۷۴ | ۱/۸۸ ± ۱/۳۵۳ | ۱/۸۴۳ ± ۱/۱۳۷ | ۰/۷۴۷ | ۰/۰۰۰ |
| کایفوز | ۴۱/۳۹ ± ۹/۳۷۵ | ۴۱/۳ ± ۹/۶۶۳ | ۴۲/۱۲۳ ± ۹/۸۶ | ۰/۹۳۸ | ۰/۰۰۰ |
| لوردوز | ۳۳/۴۵ ± ۸/۸۸۹ | ۳۳/۱۲۷ ± ۸/۷۰۱ | ۳۳/۲۵۷ ± ۹/۴۵۸ | ۰/۹۲۴ | ۰/۰۰۰ |

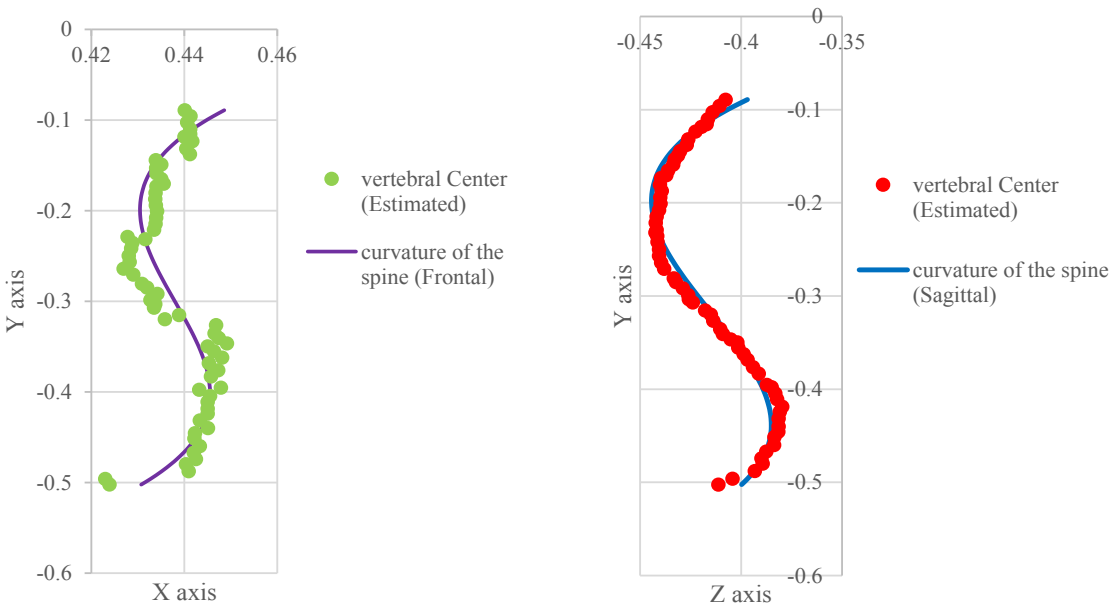


**شکل ۵ . انحنای ستون مهره در صفحه ساجیتال (راست) و فرونتال (چپ) با استفاده از داده‌برداری سطحی**

**Fig. 5. Spinal curvature in the sagittal plane (right) and frontal (left) using surface data collection**

میزان انحنا در سرتاسر ستون مهره‌ها محاسبه می‌شود. میزان چرخش مهره‌ها حول محور ورتیکال نیز از طریق محاسبه‌ی زاویه‌ی $\varphi$ در هر قطاع هریزنتالی بدست می‌آید.

### ۲-۵- اعتبارسنجی

بررسی روایی و پایایی، جهت اعتباریابی یک سیستم ضرورت دارد. برای بررسی پایایی سیستم از ۳۰ نفر مرد سالم به‌صورت نمونه در دسترس استفاده شد. اطلاعات دموگرافیک این افراد شامل (سن ۲۶±۵/۸ سال، وزن ۱۱/۳۹± ۷۰/۲ کیلوگرم و قد ۱۷۵/۶۳±۶/۶۸ سانتی‌متر) بود. برای داده‌برداری سه‌بعدی از سطح پشت آزمودنی‌ها، از آن‌ها خواسته شد تا پشت به سنسور، بدون پوشش در بالاتنه و در پاسچری مطابق با پروتکل تصویربرداری سه بعدی به صورت ایستاده قرار گیرند. فرایند داده‌برداری برای سه مرتبه با فاصله‌ی زمانی پنج دقیقه صورت گرفت. در هر مرحله داده‌برداری، آزمودنی‌ها از محل آزمون خارج و سیستم بازتنظیم شد. در نهایت پس از داده‌برداری به‌منظور بررسی پایایی سیستم، از ضریب همبستگی درون طبقه‌ای

**جدول ۲ . مقادیر انحناهای ستون مهره در دو صفحه فرونتال و ساجیتال در دو مرتبه داده‌برداری از آزمودنی بیمار و مقادیر خطای حاصل از مقایسه نتایج داده‌برداری سطحی با رادیوگرافی**

**Table 2. Values of spinal curvatures in both frontal and sagittal planes in two times of data collection from the patient's subject and error values obtained by comparing the results of surface data collection with radiography**

| ناهنجاری اسکلتی | داده‌برداری سطحی (مرتبه اول) | داده‌برداری سطحی (مرتبه دوم) | داده-برداری اشعه ایکس | اختلاف بین داده-برداری‌های سطحی | اختلاف بین داده-برداری‌های سطحی و اشعه ایکس |
|---|---|---|---|---|---|
| کوب سینه‌ای | ۲۳/۹ | ۲۶ | ۳۰/۴ | ۲/۱ | ۵/۵ |
| کوب کمری | ۱۷/۷ | ۲۳/۹ | ۲۷/۴ | ۶/۲ | ۶/۶ |
| کایفوز | ۶۱/۷ | ۶۳/۲ | ۷۰/۳ | ۱/۵ | ۷/۹ |
| لوردوز | ۴۰/۵ | ۴۵/۲ | ۵۰/۲ | ۴/۷ | ۷/۴ |

درون گروهی[1] استفاده شد. اگرچه ارزیابی روایی، نیازمند یک جامعه آماری مناسب و انجام مقایسه با گلد استانداردها است، در این پژوهش صرفاً با انجام یک مطالعه موردی، برآوردی اولیه از روایی صورت پذیرفت و ارزیابی دقیق روایی، به مطالعات آینده موکول شد. برای این منظور، از یک نوجوان مبتلا به ناهنجاری‌های تشدید یافته ستون مهره، دو مرتبه داده‌برداری شد و با نتایج تصویربرداری سه بعدی به صورت ایستاده وی مقایسه گردید (شکل ۴).

## ۳- نتایج

نتایج بررسی ضریب همبستگی درون طبقه‌ای درون گروهی به منظور بررسی پایایی، در جدول ۱ آمده است. همان‌طور که مشاهده می‌شود در هر سه ناهنجاری بررسی‌شده، مقادیر پایایی درون گروهی بالا و مطلوب است.

نتایج تصویربرداری سه بعدی به صورت ایستاده از بیمار، مقادیر زاویه‌ی کوب در صفحه‌ی فرونتال را ۳۰/۴ درجه در ناحیه‌ی سینه و ۲۷/۴ درجه در ناحیه‌ی کمر نشان داد. علاوه بر این زاویه‌ی کایفوز و لوردوزِ این بیمار به ترتیب برابر با ۷۰/۳ و ۵۰/۲ درجه بود. شکل ۵، انحناهای ستون مهره‌ی بیمار را که از طریق داده‌برداری سطحی و تحلیل به روشی که در این مقاله ارائه شده نشان می‌دهد.

مقادیر زوایای کوب سینه‌ای و کمری، کایفوز و لوردوز در دو مرتبه داده‌برداری از آزمودنی مبتلا به اختلالات ستون مهره، در جدول ۲ آمده است. همچنین مقادیر میانگین خطای حاصل از مقایسه نتایج داده‌برداری سطحی با رادیوگرافی در جدول ۲ قابل مشاهده است.

## ۴- بحث

اصلاح ناهنجاری‌های ستون مهره بجز در معدود مواردی که نیازمند جراحی است، با استفاده از اُرتزهای خارجی و از طریق اعمال فشارهای مکانیکی به بخش‌های مختلف تنه صورت می‌گیرد. اصلاح و تغییر محل و مقدار این فشارها در طول روند درمان، به پایش مستمر وضعیت انحرافات ستون مهره وابسته است. اگرچه روش‌هایی مانند تصویربرداری سه بعدی به صورت ایستاده، میزان پرتوی اشعه‌ی ایکس را تا حد قابل قبولی کاهش می‌دهند، اما لزوم پایش مستمر بخصوص در نوجوانان که حساسیت بیشتری به تشعشع دارند، می‌تواند خطرناک باشد. بر این اساس روش‌هایی مانند استریوفتوگرامتری و راستروواسترئوگرافی برای جایگزینی رادیوگرافی مطرح گردید. سیستم‌های مبتنی بر سنسورهای عمق‌سنج که ناهنجاری‌های اسکلتی را بر پایه‌ی آنالیز نقشه‌ی توپوگرافی سطح تشخیص می‌دهد، روشی است که در این مطالعه مطرح شد. این روش بر خلاف رادیوگرافی، ارزان و غیر تهاجمی است و بر خلاف استریوفتوگرامتری نیازمند نصب مارکر روی بدن بیمار نیست. اگرچه هدف از داده‌برداری به روش حاضر و راستروواسترئوگرافی، تولید ابرنقاط سطحی از پشت

1 ICC

بیمار و تحلیل آن است، اما عدم نیاز به دوربین و نور در داده‌برداری با سنسورهای عمق‌سنج، می‌تواند به افزایش حس اعتماد بخصوص در بیماران خانم کمک کند و مزیتی نسبت به راسترواسترئوگرافی ایجاد نماید. قابلیت ارائه‌ی داده‌های بصری در کنار نتایج عددی از دیگر مزایای داده‌برداری سطحی است. این امکان می‌تواند به متخصصان ارتوپدی فنی جهت طراحی تاکتیک‌های اعمال فشار و ساخت اُرتزهای پلاستیکی برای درمان انحرافات ستون مهره کمک کند. همچنین با داشتن ابرنقاط از سطح پشت می‌توان علاوه بر مواردی که ذکر شد بسیاری از اختلالات و ناهنجاری‌های تنه و لگن مانند شانه و لگن نابرابر، انحراف جانبی و قدامی تنه و غیره را به‌صورت کمی و با دقتی مناسب ارزیابی کرد.

برخلاف رادیوگرافی که استانداردی طلایی برای محاسبه‌ی انحناهای ستون مهره است، کسب اطمینان از دقت روش‌های جایگزین و تخمینی همواره مطرح بوده است. دریراپ[1] (۲۰۱۴)، استفاده‌ی مستمر از راسترواسترئوگرافی برای پایش بیماران اسکولیوز را منوط به انجام یک مقایسه‌ی اولیه با نتایج رادیوگرافی به‌منظور اطمینان از صحت نتایج می‌داند [۲]. در این زمینه به‌نظر می‌رسد که در استفاده از سیستم‌های غیر تهاجمی، وجود یک همبستگی مناسب با نتایج رادیوگرافی کافی است اما وجود پایایی و تکرارپذیری ضرورت دارد. تابارد[2] و همکاران (۲۰۱۷)، با مقایسه‌ی نتایج آنالیز سطح پشت از طریق راسترواسترئوگرافی با رادیوگرافی، روایی و پایایی این روش را خوب ارزیابی کرد [۵]. اگرچه در این مطالعه بررسی روایی سنسورهای عمق‌سنج در محاسبه‌ی انحرافات ستون مهره صورت نگرفت، اما از نتایج مطالعه‌ی موردی می‌توان این برداشت اولیه را داشت که روش مذکور می‌تواند دقت مناسبی داشته باشد. ضمن اینکه نتایج پایایی‌سنجی، قابلیت تکرارپذیری مطلوب سیستم را که در پایش‌های مستمر ضرورت دارد، نشان داد.

## ۵- نتیجه‌گیری

در این مطالعه داده‌برداری سطحی با سنسورهای عمق‌سنج به‌عنوان روشی کاملاً غیرتهاجمی برای بررسی ناهنجاری‌های ستون مهره مطرح شد. در این روش با تحلیل نقشه توپوگرافی سطح پشت و بدون نیاز به مارکرگذاری لندمارک‌ها، انحناهای ستون مهره تخمین زده شد. از جمله فرضیات این مطالعه، قرارگیری زائده‌ی شوکی مهره‌ها در سطح پوست و در موقعیت مینیمم هر سطح مقطع بود. همچنین تخمین دوران و طول مهره‌ها از بردار نرمال سطح و روابط رگرسیونی، از دیگر محدودیت‌های این مطالعه بود که صحت آن در مطالعات آینده با بررسی روایی ارزیابی خواهد شد. در صورت تائید نتایج می‌توان از این روشِ ایمن و ارزان به‌عنوان جایگزین رادیوگرافی استفاده کرد.

## منابع


[1] T. Hattori, H. Sakaura, M. Iwasaki, Y. Nagamoto, H. Yoshikawa, K. Sugamoto, In vivo three-dimensional segmental analysis of adolescent idiopathic scoliosis, European Spine Journal, 1750-1745 (2011) (10)20.

[2] B. Drerup, Rasterstereographic measurement of scoliotic deformity, Scoliosis, 22 (2014) (1)9.

[3] J. Lonstein, J. Carlson, The prediction of curve progression in untreated idiopathic scoliosis, J Bone Joint Surg, ((1984 1071-1061.

[4] A. Tabard-Fougère, A. Bonnefoy-Mazure, S. Hanquinet, P. Lascombes, S. Armand, R. Dayer, Validity and reliability of spine rasterstereography in patients with adolescent idiopathic scoliosis, Spine, 105-98 (2017) (2)42.

[5] J.M. Frerich, K. Hertzler, P. Knott, S. Mardjetko, Comparison of radiographic and surface topography measurements in adolescents with idiopathic scoliosis, The open orthopaedics journal, 261 (2012) 6.

[6] N.R. Council, Health effects of exposure to low levels of ionizing radiation: BEIR V, National Academies, 1990.

[7] D.J. Brenner, C.D. Elliston, E.J. Hall, W.E. Berdon, Estimated risks of radiation-induced fatal cancer from pediatric CT, American journal of roentgenology, (2)176 296-289 (2001).

[8] H.k. Geijer, K.-W. Beckman, B. Jonsson, T.r. Andersson, J. Persliden, Digital radiography of scoliosis with a scanning method: initial evaluation, Radiology, -402 (2001) (2)218 410.

[9] S. Deschênes, G. Charron, G. Beaudoin, H. Labelle, J. Dubois, M.-C. Miron, S. Parent, Diagnostic imaging of


1 [1] Drerup
2 Tabard-Fougère

spinal deformities: reducing patients radiation dose with a new slot-scanning X-ray imager, Spine, -989 (2010) (9)35 994.

[10] Z. Al-Aubaidi, D. Lebel, K. Oudjhane, R. Zeller, Three-dimensional imaging of the spine using the EOS system: is it reliable? A comparative study using computed tomography imaging, Journal of Pediatric Orthopaedics B, 412-409 (2013) (5)22.

[11] Y.-P. Zheng, T.T.-Y. Lee, K.K.-L. Lai, B.H.-K. Yip, G.-Q. Zhou, W.-W. Jiang, J.C.-W. Cheung, M.-S. Wong, B.K.-W. Ng, J.C.-Y. Cheng, A reliability and validity study for Scolioscan: a radiation-free scoliosis assessment system using 3D ultrasound imaging, Scoliosis and spinal disorders, 13 (2016) (1)11.

[12] F. Balg, M. Juteau, C. Theoret, A. Svotelis, G. Grenier, Validity and reliability of the iPhone to measure rib hump in scoliosis, Journal of Pediatric Orthopaedics, (8)34 779-774 (2014).

[13] L.E. Amendt, K.L. Ause-Ellias, J.L. Eybers, C.T. Wadsworth, D.H. Nielsen, S.L. Weinstein, Validity and reliability testing of the Scoliometer®, Physical therapy, 117-108 (1990) (2)70.

[14] F. Seidi, R. Rajabi, T. Ebrahimi, A. Tavanai, S. Moussavi, The Iranian flexible ruler reliability and validity in lumbar lordosis measurements, World J Sport Sci, -95 (2009) (2)2 99.

[15] P. Knott, S. Mardjetko, D. Nance, M. Dunn, Electromagnetic topographical technique of curve evaluation for adolescent idiopathic scoliosis, Spine, 2006) (24)31) E-911E915.

[16] S. Roy, A.T. Grünwald, A. Alves-Pinto, R. Maier, D. Cremers, D. Pfeiffer, R. Lampe, A Noninvasive 3D Body Scanner and Software Tool towards Analysis of Scoliosis, BioMed research international, 2019) 2019).

[17] G. Kandasamy, J. Bettany-Saltikov, P. Van Schaik, Posture and Back Shape Measurement Tools: A Narrative Literature Review, in: Spinal Deformities in Adolescents, Adults and Older Adults, IntechOpen, 2020.

[18] G.G. Scholten-Peeters, N. Franken, A. Beumer, A.P. Verhagen, The opinion and experiences of Dutch orthopedic surgeons and radiologists about diagnostic musculoskeletal ultrasound imaging in primary care: a survey, Manual Therapy, 113-109 (2014) (2)19.

[19] M. Thoomes-de Graaf, G. Scholten-Peeters, E. Duijn, Y.H. Karel, M.P. van den Borne, A. Beumer, R.P. Ottenheijm, G. Dinant, E. Tetteroo, C. Lucas, Inter-professional agreement of ultrasound-based diagnoses in patients with shoulder pain between physical therapists and radiologists in the Netherlands, Manual therapy, 483-478 (2014) (5)19.

[20] B. Drerup, E. Hierholzer, Objective determination of anatomical landmarks on the body surface: measurement of the vertebra prominens from surface curvature, Journal of biomechanics, 474-467 (1985) (6)18.

[21] S. Schülein, S. Mendoza, R. Malzkorn, J. Harms, A. Skwara, Rasterstereographic evaluation of interobserver and intraobserver reliability in postsurgical adolescent idiopathic scoliosis patients, Clinical Spine Surgery, (4)26 2013)) E-143E149.

[22] M. Melvin, M. Sylvia, W. Udo, S. Helmut, J.R. Paletta, S. Adrian, Reproducibility of rasterstereography for kyphotic and lordotic angles, trunk length, and trunk inclination: a reliability study, Spine, 1358-1353 (2010) (14)35.

[23] K. Khoshelham, Accuracy analysis of kinect depth data, in: ISPRS workshop laser scanning, 2011.

[24] N. Fukushima, ICP WITH DEPTH COMPENSATION FOR CALIBRATION OF MULTIPLE TOF SENSORS, in: 3-2018DTV-Conference: The True Vision-Capture, Transmission and Display of 3D Video (3DTV-CON), IEEE, 2018, pp. 4-1.

[25] J. Jiao, L. Yuan, W. Tang, Z. Deng, Q. Wu, A post-rectification approach of depth images of Kinect v2 for 3D reconstruction of indoor scenes, ISPRS International Journal of Geo-Information, 349 (2017) (11)6.

[26] V. Bonnet, T. Yamaguchi, A. Dupeyron, S. Andary, A. Seilles, P. Fraisse, G. Venture, Automatic estimate of back anatomical landmarks and 3D spine curve from a Kinect sensor, in: 6 2016th IEEE International Conference on Biomedical Robotics and Biomechatronics (BioRob), IEEE, 2016, pp. 929-924.

[27] B. Drerup, E. Hierholzer, Back shape measurement using video rasterstereography and three-dimensional reconstruction of spinal shape, Clinical Biomechanics, 36-28 (1994) (1)9.

**چگونه به این مقاله ارجاع دهیم**

*A. H. Tavari, M. H. Honarvar, M. Hajlotfalian, Three-dimensional surface capture from the back anatomy to quantify three-dimensional vertebral column curvatures without using anatomical markers, AmirKabir J. Mech. Eng., 53(Special Issue 4) (2021) 2629-2638.*

**DOI:** 10.22060/mej.2021.18184.6758